Cas clinique
Tableau aigu

Collège de pathologie respiratoire
Alsace

10-11-12

Présentation initiale

- M. T âge de 50 ans, origine japonaise
- Admission en réanimation pour détresse respiratoire
- Pas notion d'asthme, de tabagisme, d'exposition professionnelle
- Lavage d'une surface moisie dans la SDB 48 avant.

- NFS : 1,61G /mm3

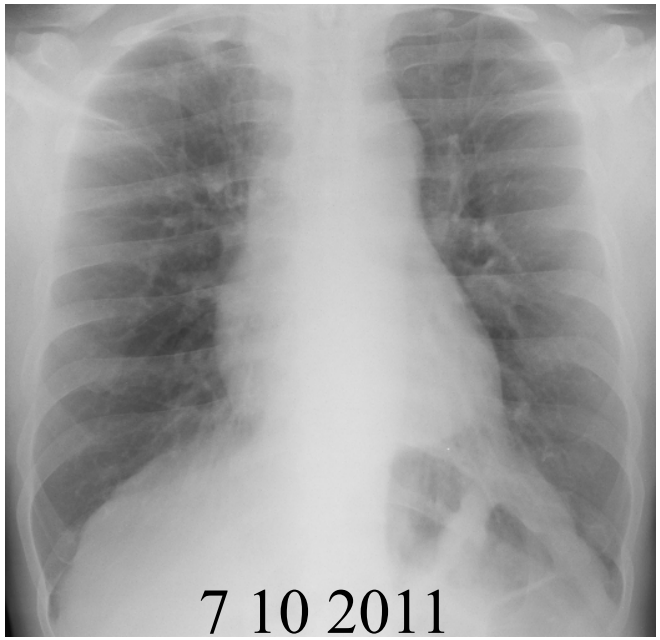

TDM : 10 10 2011

Examens complémentaires

- LBA 13.10 : PNE 20%, PNN 38%, Lymphocytes 4% ; Ag aspergillaire +
- IgE totales : 2600kU/l
- Tests cutanés : DPT, DF, Aspergillus, alternaria
- IgE spécifiques
  - Aspergillus 2,64 kU/l,
  - Cladosporium 0,22 kU/l
- Sérologie aspergillaire négative (X2)
- VEMS : 2,63 l (86%) + 400ml post B2
- NO exhalé : 260ppb
- TDM sinus

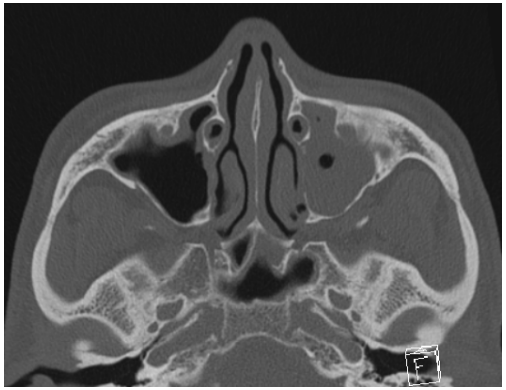

Enquête environnementale

CMEI
Scotch-test : cladosporium +++

Evolution sous traitement

corticothérapie systémique, relai corticothérapie inhalée forte dose, itraconazole 200mg/j
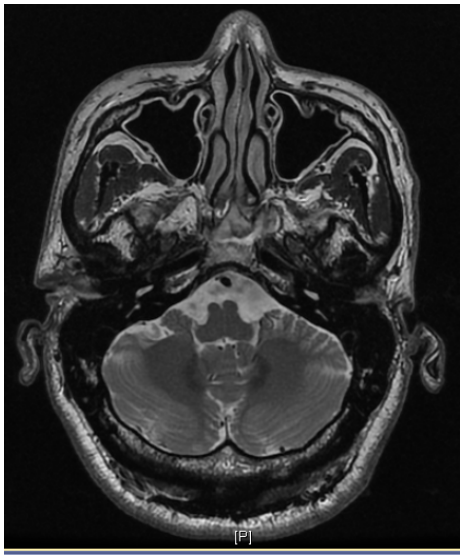
- Pas de plainte respiratoire
- VEMS : 3,31 (109%)
- NO exhalé 138ppb
- IgE totales 1250 kU/l
- NFS : 260G/mm3
- IRM sinus