Sinusite Fongique Allergique (SFA)

« Equivalent ORL » de l'ABPA ?

Jean Jacques Braun – Strasbourg

Collège de Pathologie Respiratoire

COLMAR 10/11/2012

SFA : Historique

- SAFIRSTEIN BH : Chest 1976
- MILLAR JW : Thorax (Abstract) 1981
- KATZENSTEIN ALA : JACI **1983**
  - Allergic bronchopulmonary aspergillosis
  - (ABPA Hinson **1952**)
  - « Allergic aspergillus sinusitis » (AAS)
  - Allergic fungal sinusitis (AFS) : Robson 1989
- Infection et/ou allergie ?
- Mécanismes immunologiques ou autres ?
- Th2CD4,cellules T, IgE, IgG, HLA-DR

Pathologie fongique nasosinusienne Classification

1. Sinusites caséeuses fongiques : Mycétome – Balle fongique (Aspergillome)
2. Sinusites fongiques invasives
3. Rhinites allergiques fongiques
4. Sinusites fongiques allergiques
5. « Autres » pathologies fongiques naso-sinusiennes
   - RS fongiques à éosinophiles
   - RS à mucine éosinophilique
   - RS mucoïde sans allergie…
   - RS chroniques et « étiologie » fongique…

SFA : définition

- Pathologie sinusienne bénigne, non invasive, liée à une réaction d'hypersensibilité à des antigènes fongiques : COREY J, 1995, Otolaryngology Head and Neck Surgery

- Réaction d'hypersensibilité à médiation IgE et IgG avec des mécanismes inflammatoires de type retardé impliquant les éosinophiles : MANNING SC, 1998, Laryngoscope

SFA : Clinique

- sinusite chronique, hyperplasique, souvent multiopérée, uni ou bilatérale
- polypose nasosinusienne assez rare
- pas d 'immunodépression
- atopie +/- fréquente
- asthme ? ABPA ? Pas de mucoviscidose
- adultes - enfants
- 5-10 % des « sinusites chirurgicales »
- ABPA : 1-6 % des asthmes persistants

SFA : Signature immunologique

- tests cutanés (*aspergillus*, autres champignons, extraits commerciaux, atopie…)
- Éosinophiles sériques
- IgE totales sériques
- IgE spécifiques : *Aspergillus*, autres champignons…
- Immuns complexes – IgG : immunoprécipitation, immunodiffusion (catalase), immunoélectrophorèse (chymotrypsine)
- SFA - ABPA

SFA : Anapath

- mucine « allergique »
- débris cellulaires
- éosinophiles
- cristaux de Charcot Leyden
- éléments mycéliens
- SFA - ABPA

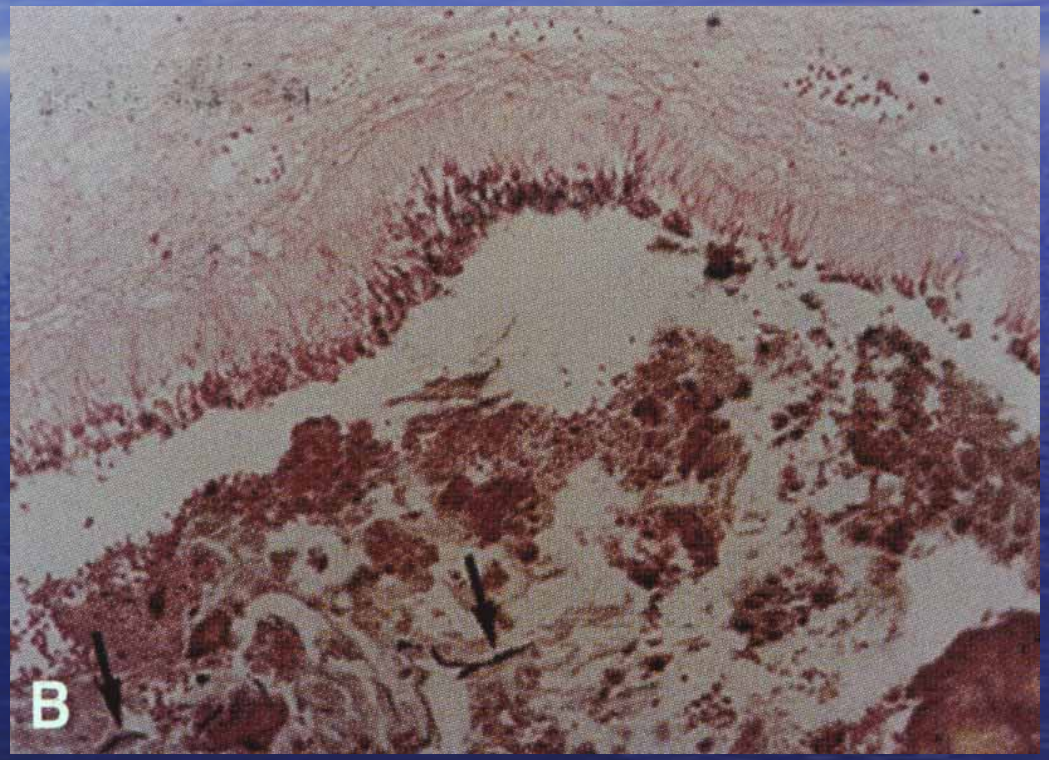

SFA : Mycologie

- DIAGNOSTIC (muqueuse, mucine)
  - ex. anapth - ex. myco. direct
  - Culture : identification
  - biologie moléculaire (m RNA fongique)
- MONILIACES (France)
  - *aspergillus (fumigatus, flavus, niger…)*
- DEMATIES (phaeohyphomycoses) (Etats-Unis)
  - *Bipolaris sp*

    (drechslera, helminthosporium)
  - *Exserohilum sp*
  - *Curvularia sp*
  - *Alternaria sp*

SFA : TDM - IRM

- polysinusite – pansinusite uni ou bilatérale
- comblements hétérogènes des cavités, calcifications, ostéosclérose pariétale, érosions osseuses, ostéolyses…
- Rétention (bulles d'air)
- déformations de la face, atteintes orbitaires et de la base du crâne
- aspect pseudo-tumoral voire tumoral (enfant)

SFA et pansinusite bilatérale

SFA et ABPA

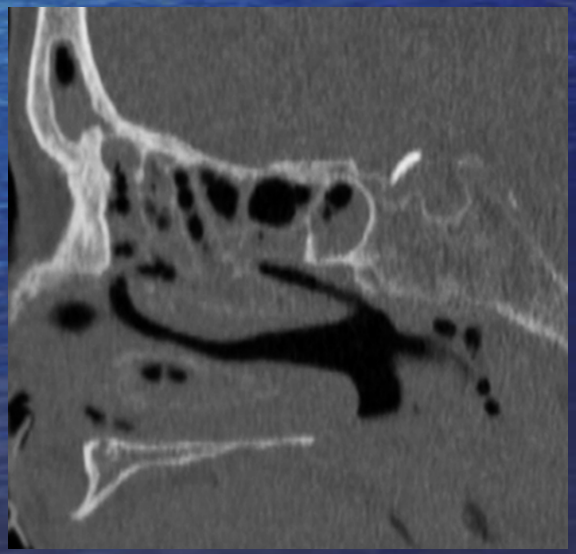

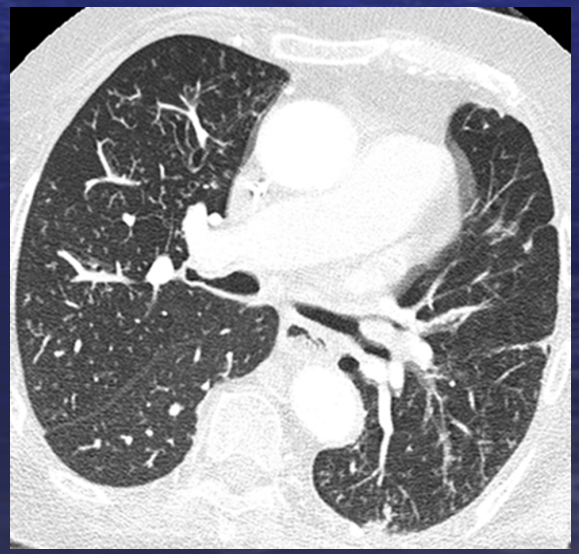

SFA et SMG

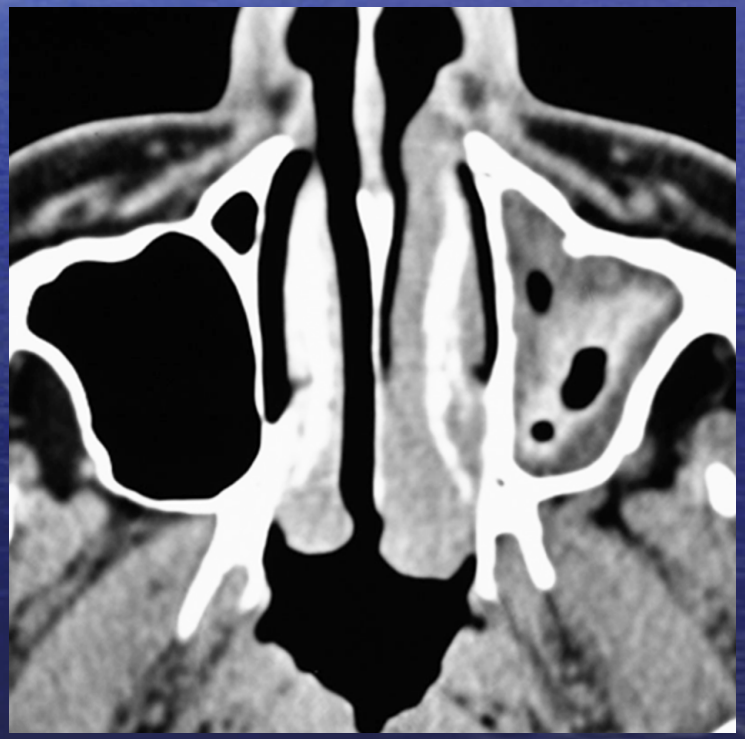

SFA et sinusite sphénoïdale gauche

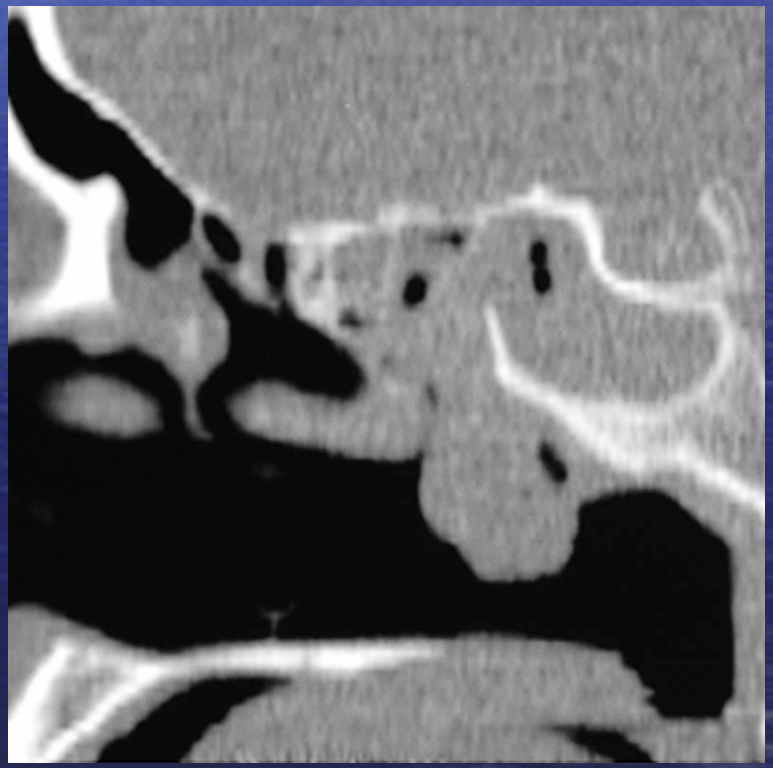

Diagnostic de SFA

1. Clinique : RC ou RSC rebelle au traitement habituel
2. TDM : pan- ou polysinusite uni- ou bilatérale
3. « mucine allergique »
4. Hyperéosinophilie sanguine
5. IgE totales élevées
6. IgE spécifiques élevées (*Aspergillus*)
7. Sérologie aspergillaire positive
8. Présence de champignons : anapath, ex myco direct et culture
9. « autres » critères : atopie, SFA isolée ou associée à ABPA, diagnostic différentiel

Association SFA et ABPA

- Association fortuite ?
- Entité fongique rhinobronchique ? (SAM)

- Très rare dans la littérature (20-50 cas selon critères diagnostiques)
- 15 cas de SFA
  - 8 cas SFA isolée
  - 7 cas SFA + ABPA
- 4 cas association SFA et ABPA concomitante et 3 cas décalés dans le temps
- Bilan : spécificité d'organe mais autres critères diagnostiques superposables pour SFA et ABPA

Comparaison SFA – ABPA (1)

Patients	SFA	ABPA
Clinique :		
– prévalence	+	++
– **atopie**	**+ ?**	**+++**
– **asthme**	**+ ?**	**+++**
– **mucoviscidose**	**?**	**+++**
TDM Sinus/Thorax	pan- ou polysinusite uni- ou bilatérale	infiltrats pulmonaires +/- bronchectasies
Hyperéosinophilie (NFS)	++	+++
Tests cutanés *Af* en lecture immédiate	+++	+++
IgE totales élevées	++	+++
IgE spécifiques *Af*	++	+++
Sérologie aspergillaire	++	+++
Filaments mycéliens dans les sécrétions (sinus, bronches)	+++	++

Comparaison SFA – ABPA (2)

Patients	SFA	ABPA
– *Aspergillus* – Autres champignons	++ ++	+++ +
Evolution chronique Récidives	+++ ++	+++ ++
Chirurgie	+++	+
<u>Traitement</u> - corticoïdes oraux - **itraconazole** **- autres antifongiques**	 +++ ? ?	 +++ ++ ?
Surveillance (clinique, TDM, éosinophiles, IgE totales, sérologie aspergillaire)	+++	+++
Pronostic favorable	++	+

Surveillance SFA (ABPA)

- Clinique – endoscopie – TDM
- Eosinophilie périphérique
- IgE totales
- Sérologie aspergillaire

SFA (*A fumigatus*)	**Diagnostic**	**Guérison**
Clinique – TDM	+	-
Eosinophilie	6 % (546)	2 % (135)
IgE totales	689 kU/l	123 kU/l
Sérologie *Aspergillaire*	++++ 4 arcs Enzyme +	-
RAST M_3	Classe 3	Classe 3
Suivi thérapeutique	18 ans	

SFA : TRAITEMENT (1)

- **Chirurgie endoscopique**

- Intérêt diagnostique +++
- Aération des sinus
- Drainage
- « Charge antigénique »
- Surveillance post-opératoire +++
- Association chirurgie et traitement médical

SFA : TRAITEMENT (2)

- **Corticoïdes systémiques**
  - Dose : 0.25 à 0.50 mg/kg Prednisolone
  - Durée : mois ? années ?
  - Récidives : 10 à 100 %
  - Cas particulier : SFA + ABPA
  - Iatrogénie
- **Corticoïdes locaux**

SFA : TRAITEMENT (3)

- **Antifongiques systémiques**
  - Amphotéricine B : Fungizone ®
  - Kétoconazole : Nizoral®
  - Itraconazole : Sporanox®
  - Voriconazole (VFend®), caspofungine (Cancidas®)
- **Antifongiques locaux (Ampho B)**
  - Lavages ?
  - Aérosols ?
  - Pas de références ABPA/SFA
  - Biodisponibilité, concentration, mode d'action…
- **Omalizumab (Xolair®) ?**

SFA : TRAITEMENT (4)

- **Immunothérapie**

Mabry et al. Otolaryngol. Head Neck Surg. 1997 et 2000

- Associée à chir + corticoïdes
- Mélange complexe d'antigènes
- Pas de standardisation des allergènes
- Pathologie type III de Gell et Coombs
- Pas de références ABPA
- Allergènes recombinants ?

POUR CONCLURE :

Sinusite Fongique Allergique (SFA) : pathologie allergique bénigne ?

TDM SFA 2000 avant traitement

TDM SFA 2005 après traitement

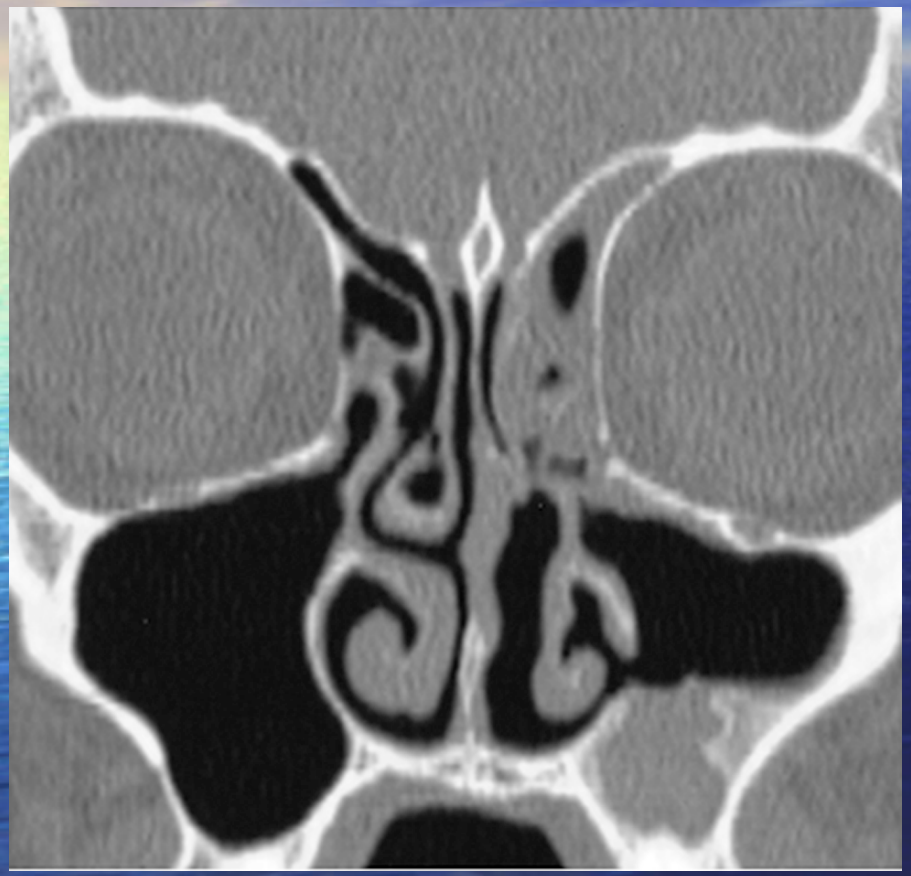

SFA récidive pseudotumorale 2009

- Récidive clinique, endoscopique, biologique, TDM et IRM
- Atteinte lytique de la base du crâne au bilan TDM et IRM

TDM Récidive SFA 2009

TDM ET IRM récidive SFA 2009

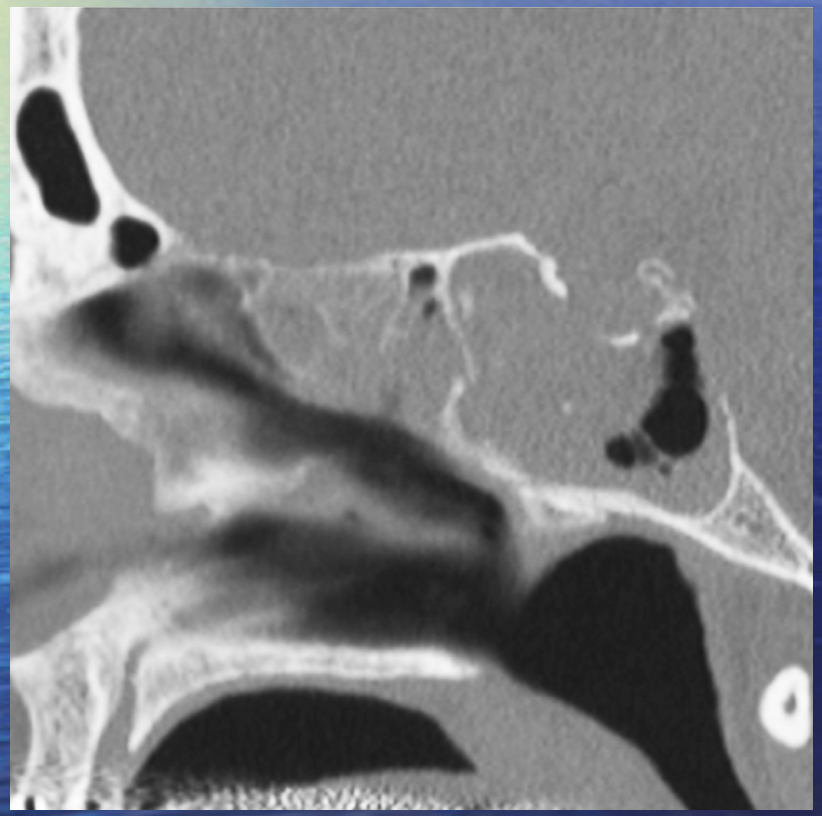

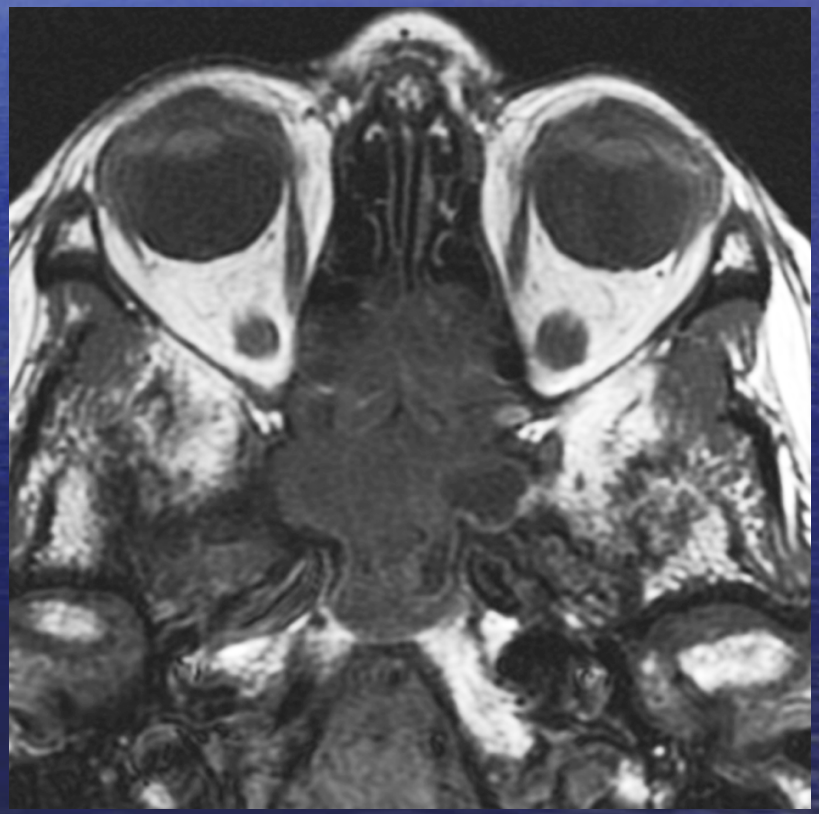

IRM récidive SFA 2009

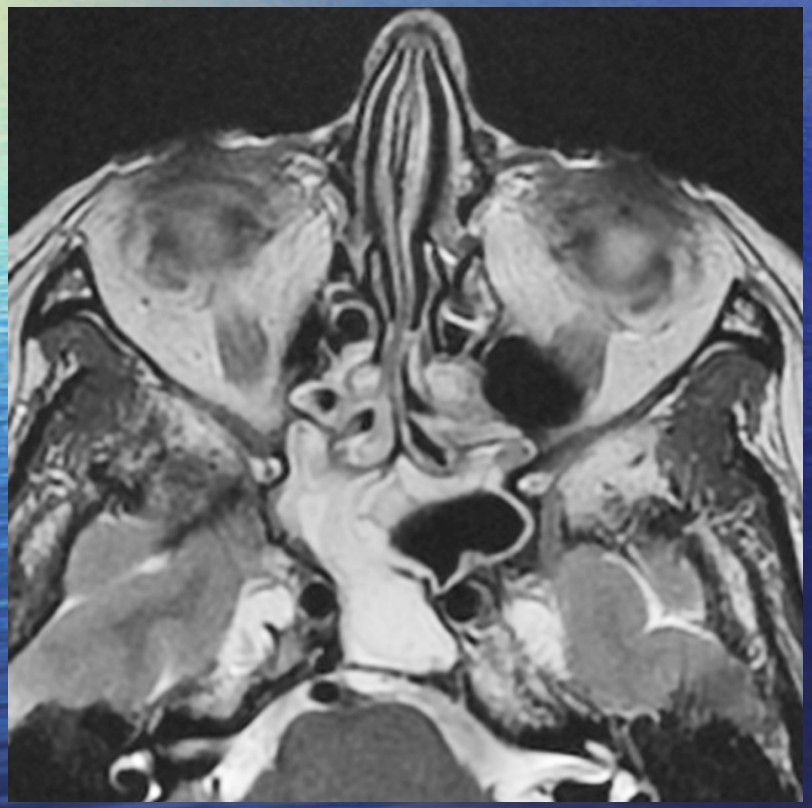

SFA et atteinte de la base du crâne

Diagnostics à évoquer :

- Mycétome sphénoïdal ?
- Sinusite fongique invasive ?
- Tumeur bénigne ou maligne ?
- Récidive pseudotumorale de SFA ?

Traitement : récidive SFA

- Corticoïdes per os
- Itraconazole (Sporanox®)
- Recul de 3 ans confirme SFA

Récidive SFA avant traitement : 2009

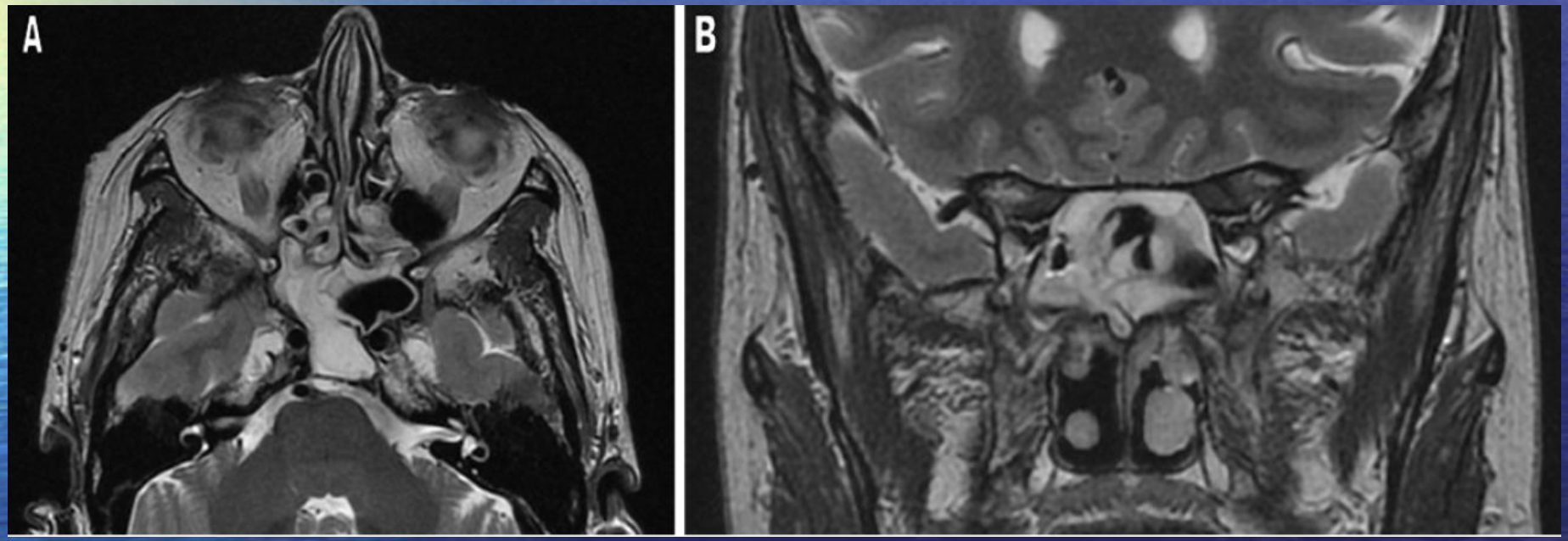

Récidive SFA après traitement : 2010-2012

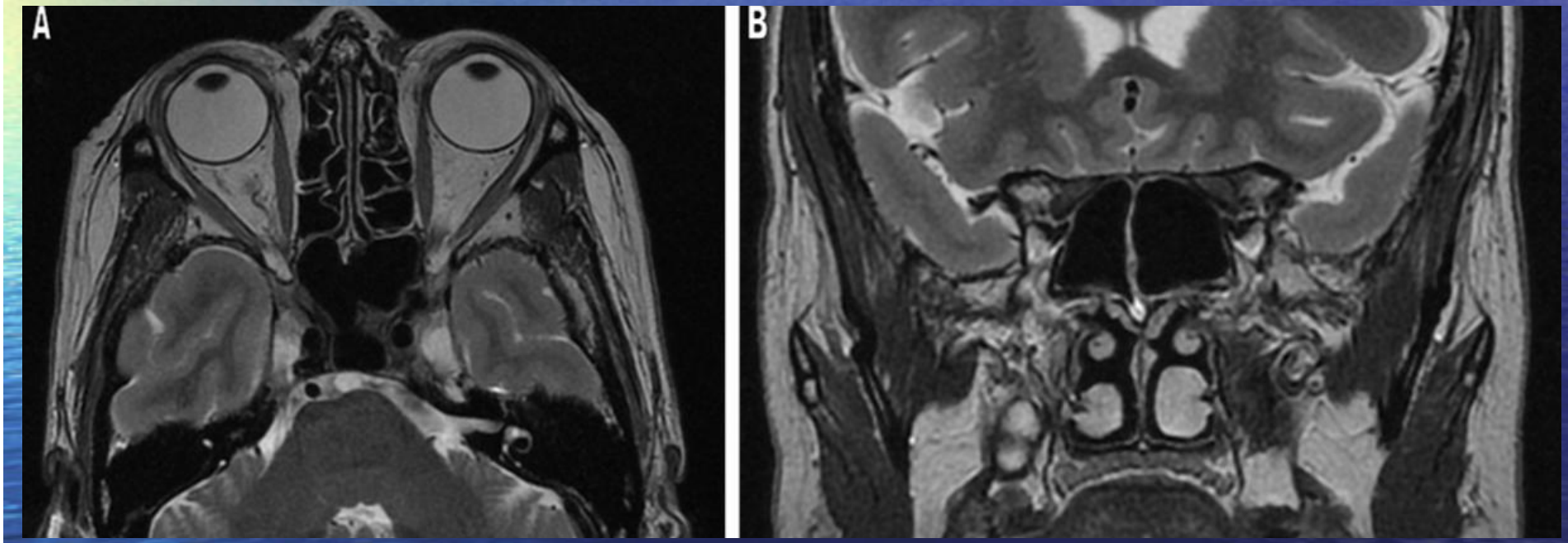

CONCLUSION

- SFA : « équivalent ORL » de l'ABPA
- Critères diagnostiques stricts : « dérive fongique »
- SFA pseudotumorale soit d'emblée soit lors d'une récidive avec agressivité locale et locorégionale
- Problèmes diagnostiques et thérapeutiques : ORL , neurochirurgien , ophtalmologue , radiologue et allergologue

Remerciements

- Braun JJ, Letscher-Bru V, Gasser B, Gentine A. La sinusite fongique allergique (SFA). Ann Otolaryngol Chir Cervicofac 2004;121,3:167.174.
- Braun JJ, Pauli G, de Blay F. Sinusite fongique allergique et aspergillose bronchopulmonaire allergique. Rev Mal Respir 2005;22:405-411.
- Braun JJ, Pauli G, Schultz P, Molard A, Gentine A, de Blay F. La sinusite fongique allergique (SFA) : « équivalent nasosinusien » de l'aspergillose bronchopulmonaire allergique (ABPA) ? Rev Fr Allergol 2007;47:298-304
- Braun JJ, Pauli G, Schultz P, Gentine A, Ebbo D, de Blay F. Allergic fungal sinusitis associated with allergic bronchopulmonary aspergillosis. An uncommon sinobronchial allergic mycosis. Am J Rhinol 2007;21:412-416
- Braun JJ, Riehm S, Veillon F. Intérêt de la Tomodensitométrie dans la sinusite fongique allergique (SFA). J Radiol 2008;89:480-486.
- Braun JJ, Riehm S. Imagerie nasosinusienne : du plus fréquent au plus rare. Edition Lavoisier 2012 Cachan.

IMAGERIE NASOSINUSIENNE

Jean-Jacques Braun et Sophie Riehm

Imagerie nasosinusienne

Du plus fréquent au plus rare

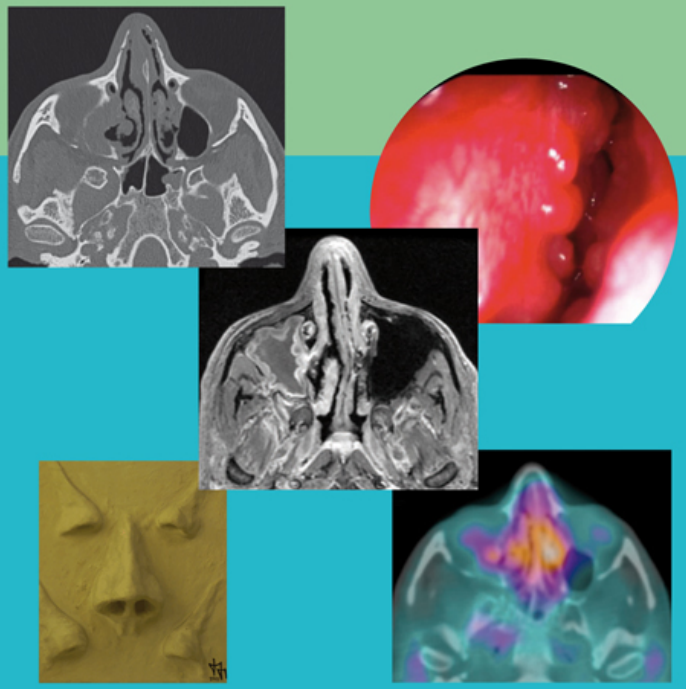

Médecine Sciences Publications

Lavoisier