Cas clinique

Réunion automne College Pathologie Respiratoire d´Alsace

Colmar, 10.11.2012

Elleni VAIA, C. Metz-Favre
NHC Strasbourg – Pole de Pathologie Thoracique

© TemplatesWise.com

Sept 2012

M.A. : Homme de 22 ans admis pour :

-toux avec expectorations

-mucopurulentes

-dyspnée d'effort

-- fiévre, sueurs nocturnes, frissons

-- amaigrissement 7 kg/1 mois

Mode de vie: - patissier

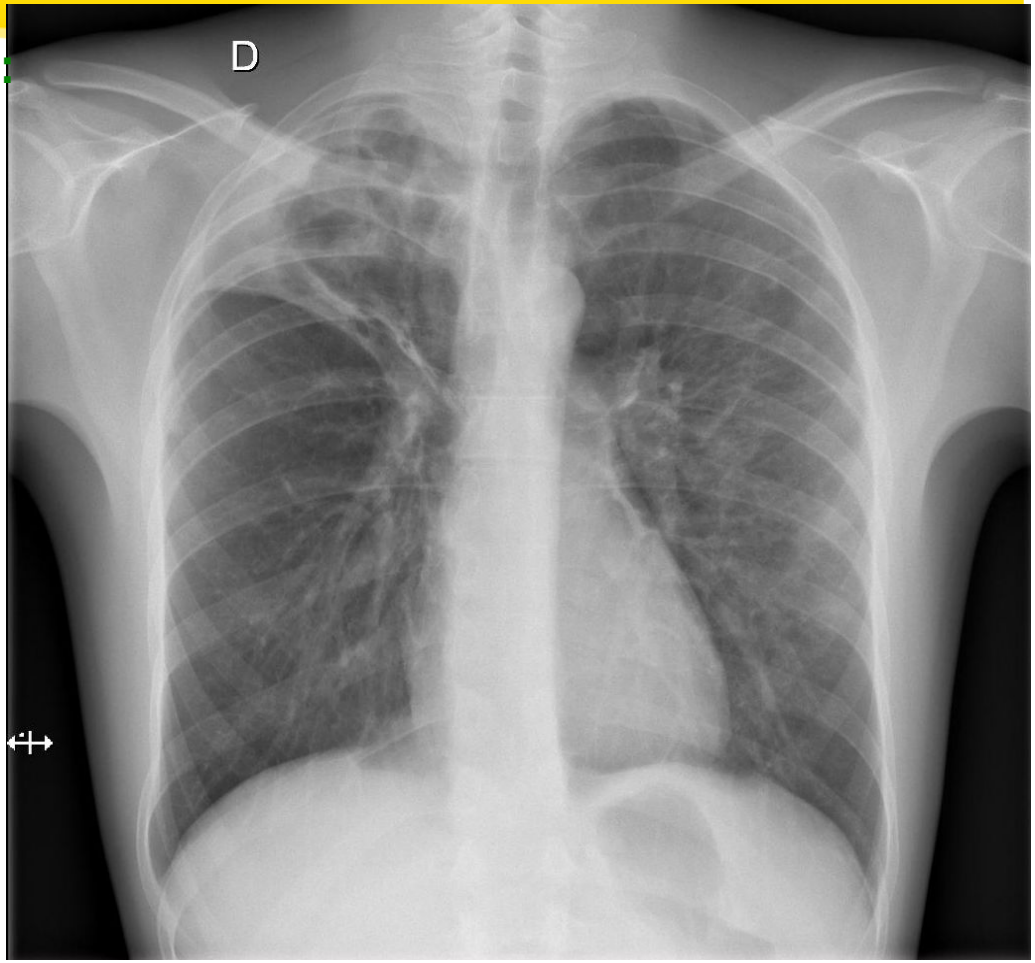

Examen clinique:
poids=63kg, taille =1,90cm, IMC=17,45
Sat O2aa 98%, sibilants diffus (expir. forcée)

- **ATCD:**
  - tuberculose pulmonaire (2009, quadritherapie) bonne évolution
  - asthme dans l'enfance
  - pollinose peu invalidante
  - spondylarthrite ankylosante (?)

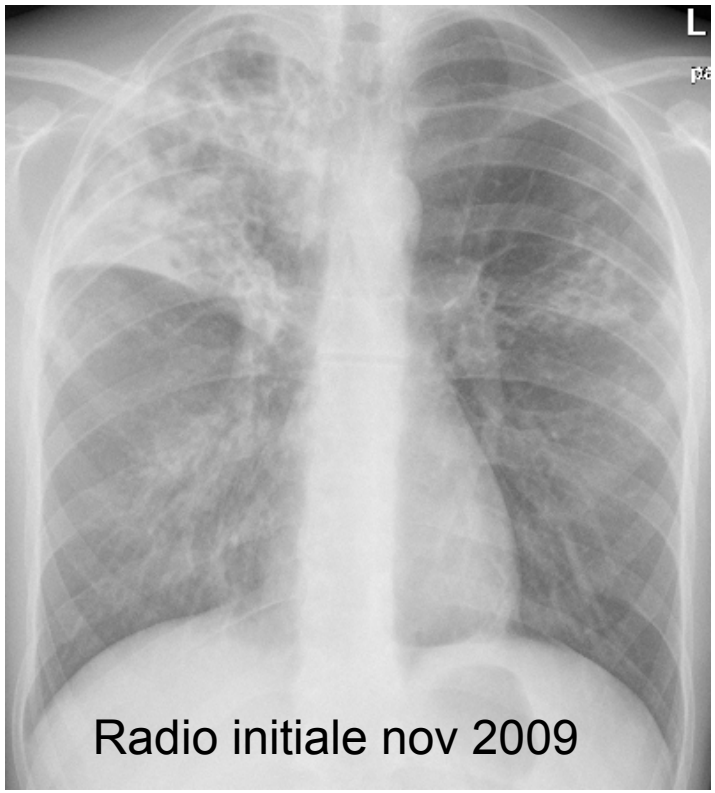

Radio initiale nov 2009

Examens complementaires:

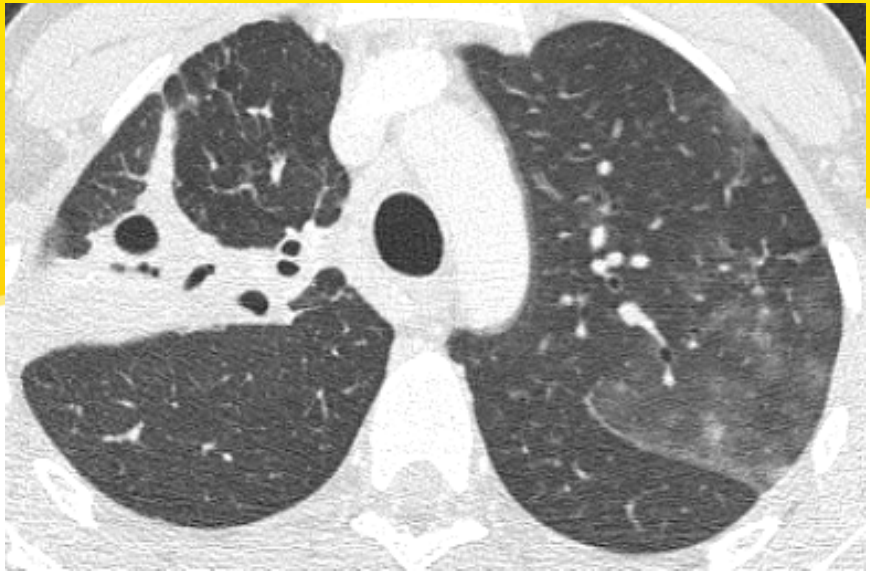

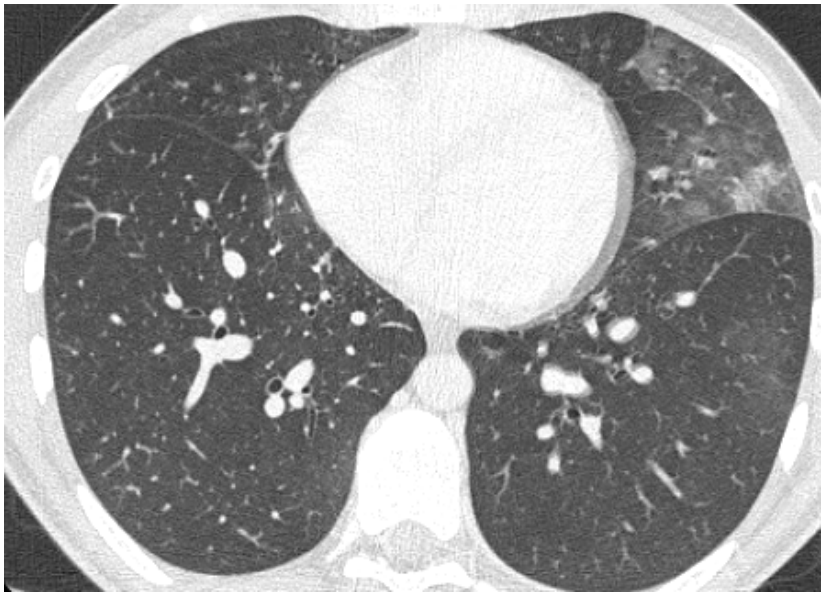

- ECBC, lavage gastrique, urine (-) BK ex. direct + cultures

- Biologique: PNE = 1000/mm³ ; IgE totales = 1600 kU/l
  IgE sp. Asp. = 0,5 kU/l

- Sérologie aspergillaire: IgG 2,673; 2 arcs ID, 7 arcs IE
  catalase et chymotrypsine (+)

- TC: (+) alternaria, allergènes chat, graminées; Aspergillus (-)

- Fibroscopie bronchique: morphologie normale, muqueuse inflammatoire
- LBA: (-) BK ex. direct + cultures
  Cytologie: Eo 49 %, Ma 32 %, Ly 17 %, PMN 2 %

•Pas d'autre cause ↗PNE

•Enquête environnementale : avril 2012 séjour dans une chambre moisissure, scotch-test : cladosporium, aspergillus (-)

* EFR: VEMS 4,33 l (89 %), CVF 4,6 l (79 %), Tiff. 94 %, CPT 7,02 l (88 %)

Réévaluation à 1 mois de traitement

Sporanox 200mg/j, 1600µg budésonide/jour

Pas de plainte respiratoire

PNE normaux
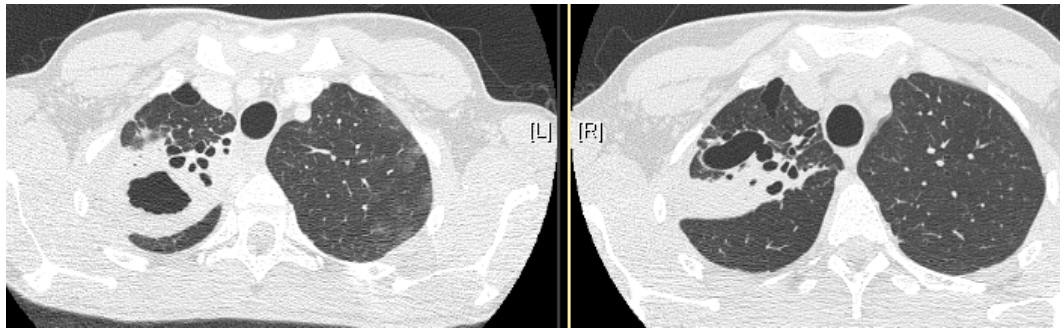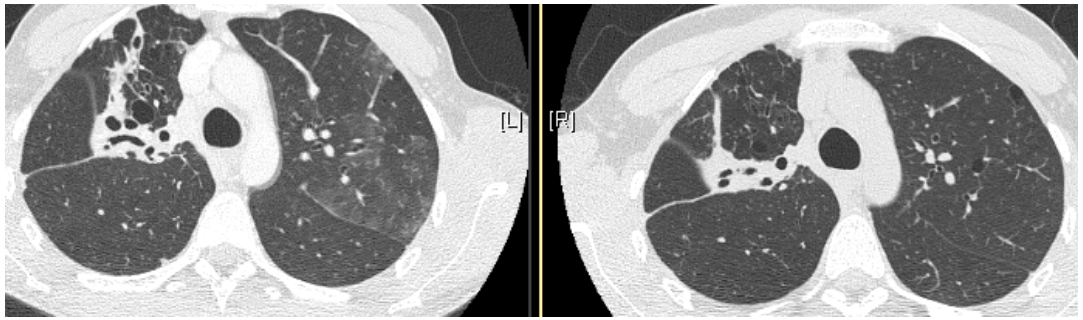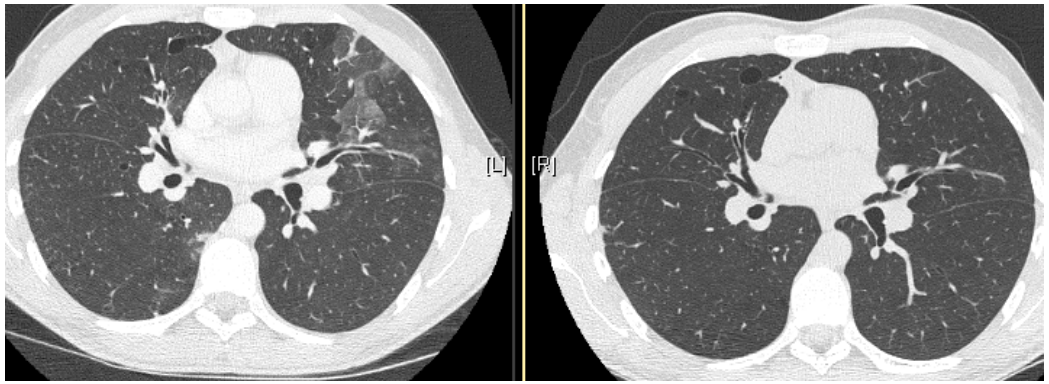
IgE totale <2kU/l.